

## PENTALOGIA DE CANTRELL. REPORTE DE UN CASO.

Ivonelia Moncada Rodríguez<sup>1</sup>, Alliskair Ortiz Díaz<sup>2</sup>, Olga Velásquez<sup>3</sup>, Carlos Moncada Rodríguez<sup>4</sup>.

<sup>1</sup>Residente del Postgrado de Ginecología y Obstetricia de la Universidad Central de Venezuela. Hospital General del Este. <sup>2</sup>Adjunto de la Unidad de Perinatología del Hospital Clínico Universitario de Caracas. <sup>3</sup>Residente del Postgrado de Puericultura y Pediatría de la Universidad Central de Venezuela. Hospital General del Este. <sup>4</sup>Médico Interno del Instituto Autónomo Hospital Universitario de Los Andes. Mérida. Venezuela.

### *Resumen*

La pentalogía de Cantrell es un síndrome muy poco frecuente, caracterizado por una disrupción del segmento inferior del esternón, defectos de la pared abdominal anterior supraumbilical, defecto del segmento anterior del diafragma, y del corazón. Ecográficamente, el defecto más obvio es el onfalocele, seguido de los defectos del tercio inferior del esternón y las alteraciones del corazón. Se presenta el caso de una paciente de 22 años de edad, con una gestación de 28 semanas, cuyo producto mostró al ecosonograma signos compatibles con pentalogía de Cantrell. El trabajo de parto se inició de manera espontánea y nació una niña, la cual fue ingresada a la terapia de cuidados intermedios del Servicio de Neonatología, donde falleció a las cuatro horas de vida post-natal.

Palabras clave: Pentalogía de Cantrell, onfalocele, ectopia cordis.

### *Abstract*

#### **Pentalogy of Cantrell. case report.**

Cantrell's pentalogy is a rare syndrome, characterized by a disruption of the lower sternum, defects in the supraumbilical anterior abdominal wall, a deficiency of the anterior diaphragm, a defect in the diaphragmatic pericardium and heart anomalies. The omphalocele is the most obvious ultrasonographic finding, followed by defects of the lower sternum and alterations of the heart. This is the case of a 22 year-old patient with a gestation of 28 weeks, whose fetus for ultrasound showed compatible signs with pentalogy of Cantrell. Labor was initiated spontaneously and a girl was born, who was entered in therapy of intermediate care of the Neonatology Service where she died four hours after birth.

Key words: Pentalogy of Cantrell, omphalocele, ectopia cordis

### **INTRODUCCIÓN**

La pentalogía de Cantrell es un defecto de la pared abdominal en la que se asocian cinco anomalías que incluyen: Defecto epigástrico de la línea media abdominal, defecto del tercio inferior del esternón, deficiencia del segmento anterior del diafragma, defectos pericárdicos y defectos intracardíacos. Esta asociación fue descrita por primera vez por Cantrell et al. (1958).

La incidencia de este síndrome, en países desarrollados, es de un afectado por cada cien mil nacimientos (Soria et al. 2004). Para Yadav et al. (2003), el defecto, tiene igual distribución por sexo, pero para Soria et al. (2004), el sexo masculino resulta afectado en proporción 2:1.

En lo relativo a la casuística, hasta 1992 sólo se habían reportado, en el mundo, un total de 90 casos (Craig et al. 1992). En el año 2004, se hizo una publicación en la cual se informa que no se consiguió casuística en Latinoamérica (Soria et al. 2004). Sin embargo, en Junio de 2002, se presentó en un caso en Colombia (Cortés 2003).

Hasta ahora se desconoce la etiología de este defecto y no se ha descrito una predisposición familiar

(Martin et al. 1992). Soria et al. (2004) afirman que se ha atribuido la etiología de este cuadro a diferentes aneuploidías tales como trisomía 18 y 21, a infección viral y también a la exposición a sustancias como beta-aminopropionitrilo. Según ellos, entre los pocos casos publicados, hay información que relaciona el cuadro con problemas de herencia familiar y herencia dominante ligada al cromosoma X. En tal sentido se orienta el artículo de Carmi et al. (1993).

Cantrell (1958) sugirió que las anomalías podían ser divididas en dos grupos de acuerdo con el mecanismo embriológico de desarrollo. En el primer grupo, una falla en el desarrollo mesodermal, deviene en defectos diafragmáticos, pericárdicos e intracardíacos. El segundo grupo, resulta de la migración ventral inadecuada de estructuras del primordio e incluye los defectos esternales y el onfalocele.

Las fallas en la diferenciación del mesodermo, entre los catorce y los dieciocho días después de la concepción, explican la formación del conjunto de defectos observados en la pentalogía de Cantrell (Cordoni et al. 1999). Los defectos del diafragma y los pericárdicos, serían consecuencia de las anomalías en el desarrollo del septum transversum.

Algunas complicaciones en la migración de las estructuras del mesodermo, serían las responsables del defecto del esternón y de la pared abdominal. (Yadav et al. 2003, Cordoni et al. 1999).

**Diagnóstico diferencial.** En la pentalogía de Cantrell, el corazón tiene una ubicación normal en el tórax "ectopia cordis toraco-epigástrica", a diferencia de lo que ocurre en la ectopia cordis, en la cual el corazón posee localización ectópica. Esta última, puede no incluir defecto pericárdico, diafragmático o de pared abdominal, constituyendo la "ectopia cordis verdadera", que se acompaña de una "fisura esternal completa", en la cual el corazón aparece fuera de la cavidad torácica. En la mayoría de los casos asociados a ectopia cordis, pueden encontrarse defectos estructurales (Quiroga 2004). La hendidura external, cuando está comprometida la parte inferior del esternón generalmente se asocia a ectopia cordis toracoabdominal o a pentalogía de Cantrell, condición, esta última, con una tasa más alta de mortalidad (Varela et al. 2005). La forma más frecuente es la hendidura parcial y superior (Bianchi et al. 2000, Tayoma 1972).

El diagnóstico prenatal se dificulta en la medida en que los autores no distinguen entre ectopia cordis y pentalogía de Cantrell. En el síndrome de bandas amnióticas, la ectopia cordis puede presentarse asociada con la presencia de bandas amnióticas, para dar lugar a defectos costoesternales, gastrosquisis o defectos supraumbilicales, diferentes a los producidos cuando la ectopia cordis se asocia a defectos de la línea media con onfalocele y hernia diafragmática (Mendoza et al. 2004).

Desde el punto de vista ecográfico, en la pentalogía de Cantrell, el defecto más obvio es el onfalocele epigástrico. Los casos con pequeños defectos en el segmento inferior del esternón sin herniación evidente del corazón serían más difíciles de diagnosticar (Cordoni et al. 1999). Los defectos pericárdicos y diafragmáticos son difíciles de diagnosticar por ecografía. Las características más fácilmente identificables, incluyen el onfalocele, los defectos del tercio inferior del esternón y los defectos intracardíacos. Aún cuando otros defectos anatómicos no sean encontrados, cualquier feto con onfalocele debe ser evaluado para descartar pentalogía de Cantrell, prestando especial atención a los defectos intracardíacos (Cordoni et al. 1999).

A pesar de lo ya afirmado, en relación con la ubicación del corazón en la pentalogía de Cantrell, el ápex se orienta verticalmente hacia la región superior del defecto abdominal. La anomalía intracardíaca más común es el defecto del septum ventricular.

Además de los cinco defectos asociados que constituyen el síndrome de Cantrell, se han reportado otros tales como: El síndrome de bandas amnióticas, la cifoesciosis y clinodactilia, el encefalocele, el labio hendido, paladar hendido, microftalmia, pabellones auriculares de inserción baja, el higroma quístico y la hernia inguinal bilateral (Paritosh et al. 2004, Fox et al. 1988, Carmi et al. 1992).

**Mortalidad.** Ninguno de los defectos asociados en la pentalogía de Cantrell produce, por sí solo, desarrollo adverso o muerte fetal intrauterina, encontrándose el pronóstico de los fetos afectados de esta patología, más estrechamente relacionado con la severidad de los defectos intracardíacos y la presencia de otras malformaciones que no forman parte de la pentalogía de Cantrell, tales como la gastrosquisis (Paidas 1994).

**Manejo perinatal.** Para el manejo perinatal se debe tener en cuenta el tamaño del onfalocele y el contenido del saco. La circunferencia de la membrana amnioperitoneal debe ser cuidada y vigilada, además se debe detectar la orientación del corazón y la hernia diafragmática. El análisis cromosómico está estrictamente indicado en todos los casos de onfalocele, y más si están asociados a otras malformaciones (Cortés 2002).

El paciente debe ser manejado por un equipo multidisciplinario integrado por: perinatólogo, cardiólogo pediatra, genetista, neonatólogo, pediatra quirúrgico y cirujano neonatal cardiovascular. En otros países se suele recomendar la interrupción del embarazo debido al mal pronóstico post natal, aunque si se decide continuar con éste, hasta el término, se puede presentar trabajo de parto pretérmino en el 26 al 65% de los casos, retardo en el crecimiento intrauterino en el 6 al 35% y polihidramnios. La vía de resolución más recomendada es la vaginal, debido a la poca viabilidad del producto y a que la intervención fetal in útero no es posible por los momentos.

## CASO CLÍNICO

Paciente de 22 años de edad, natural de Caracas y procedente de Santa Teresa del Tuy, quien acudió a control prenatal en el Servicio de Obstetricia del Hospital Clínico Universitario de Caracas (HCUC). No refiere antecedentes patológicos personales ni familiares de importancia, niega malformaciones en la familia y en embarazos anteriores. Cónyuge de 18 años de edad, sin antecedentes patológicos personales o familiares de importancia. Antecedentes gineco-obstétricos: Menarquia a los dieciocho años; ciclos menstruales regulares de veintiocho días y cinco días

de regla, cuarta gesta, tercer parto, fecha de la última regla: el doce de noviembre de 2001. Embarazo actual con edad gestacional de veintiocho semanas más seis días. El trece de mayo de 2002, la paciente fue sometida a un estudio ecosonográfico, en clínica privada, el cual reveló gestación intrauterina de 28 semanas, con amplio defecto en la pared anterior del abdomen y el tórax, con hernia diafragmática, presencia de gran onfalocele (salida de hígado y asas intestinales) y ectopia cardíaca toraco-abdominal. La impresión diagnóstica fue de: gestación única intrauterina de veintiocho semanas con probable pentalogía de Cantrell.

A su ingreso en la consulta prenatal del HCUC, se le indicó un ecosonograma de segundo nivel, un ecocardiograma fetal e interconsulta con los servicios de Genética y Psiquiatría, así como una evaluación por una comisión ad-hoc. El veintidós de mayo de 2002, le fue realizado el ultrasonido obstétrico en la Unidad de Perinatología de la institución, el cual reveló: Embarazo de veintiocho semanas por biometría fetal, hepatoonfalocele, ectopia cordis y hernia diafragmática (Figuras 1 y 2).

El veintisiete de mayo de dos mil dos, se realizó la valoración genética la cual no reportó ningún dato relacionado con anomalías cromosómicas.

No se realizó ecocardiograma porque la paciente entró en trabajo de parto espontáneo, con resolución obstétrica el 29 de mayo de 2002, con parto de un recién nacido de sexo femenino con signos vitales, peso en 2150 g. y talla de 47 cm. Las figuras 3 y 4 que se presentan muestran la patología observada en las imágenes ecocardiográficas (figuras 1 y 2). La niña fue ingresada a la terapia de cuidados intermedios del Servicio de Neonatología y falleció a las cuatro horas de vida post-natal. +

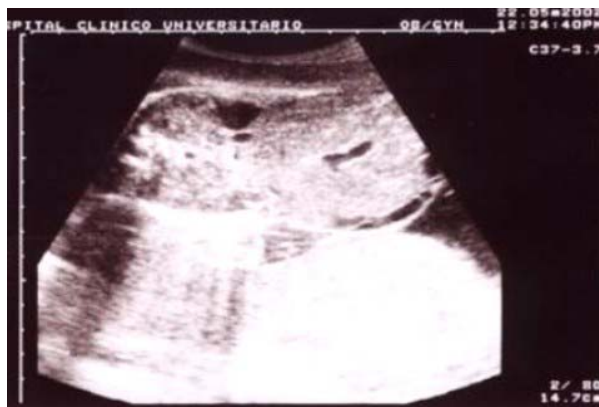

Figura 1. Corte transversal de abdomen. Obsérvese el defecto de pared abdominal (onfalocele) con el contenido hepático

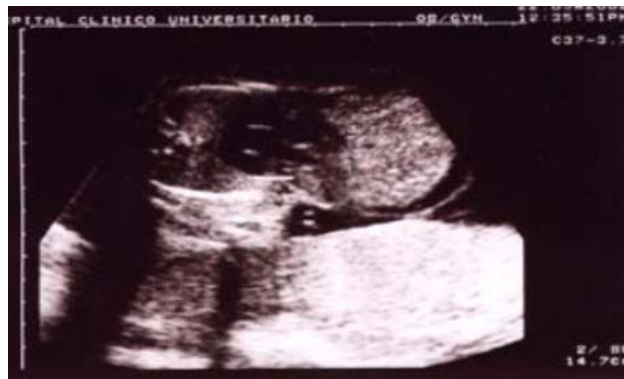

Figura 2. Corte transversal a nivel de la unión de tórax y abdomen, observándose la base del corazón y el onfalocele.

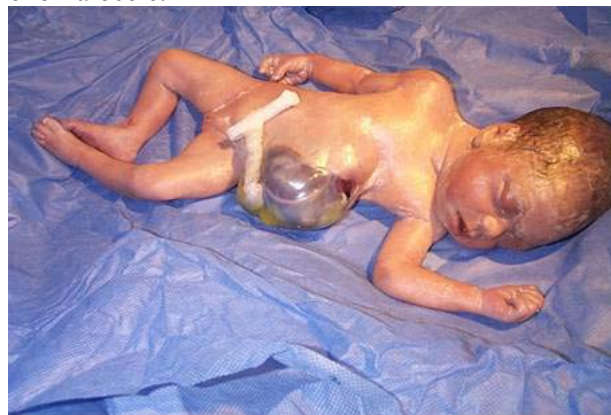

Figura 3. Obsérvese la hernia diafragmática, el hepatoonfalocele, la ectopia cordis y, cercano al tórax, el ápex cardíaco.

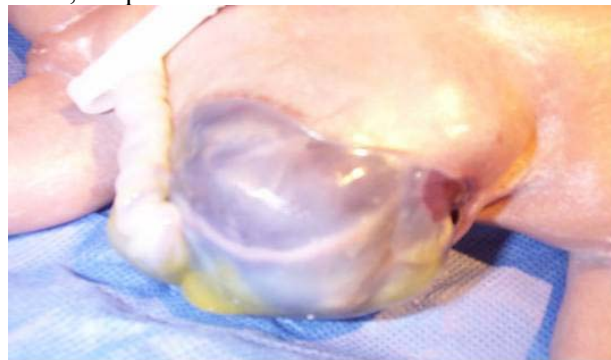


Figura 4. Fotografía ampliada del onfalocele, donde se observa, en la parte superior, el ápex cardíaco.

## DISCUSIÓN.

El presente caso ilustra la gravedad de una patología de incidencia muy baja, pero extremadamente difícil de resolver, a pesar de los adelantos de la medicina actual. Por esta razón, el control prenatal en las mujeres embarazadas, es de capital importancia para la tarea de hacer prevención y en último caso establecer un diagnóstico oportuno de estas anomalías, el cual ya a las nueve semanas de embarazo es factible (Cordoni et al. 2002). Esta actividad de consulta prenatal y aún de asesoramiento

preconcepcional es de profunda relevancia, toda vez que muchas patologías que afectan tanto al feto como a la madre pueden ser prevenidas. En la actualidad el control prenatal o preconcepcional tiene muy en cuenta la evaluación de factores tales como la dieta de la madre, la ingesta de medicamentos, la exposición a riesgos tóxicos, traumáticos, infecciosos, de radiaciones, etc., pero poco puede hacer por el control de algunos factores ligados a la herencia familiar o a procesos teratogénicos, hasta ahora de causa desconocida.

En el presente caso, no constan evidencias de antecedentes familiares relacionados con pentalogía de Cantrell, o casos relacionados. No existe tampoco información acerca de factores de riesgos contaminantes, tóxicos, infecciosos o de otro tipo a los que hubiera estado sometida la madre y tampoco se reportó información genética relevante relacionada con su explicación. La menarquia tardía de la madre, no es un dato que pueda, por sí sólo, ser considerado relevante para la explicación de este caso.

Debe destacarse que aún con el control preconcepcional y prenatal no hay garantía absoluta de que el embarazo transcurra normalmente y de que no se presenten casos como éste, pero sí existe la posibilidad de hacer el diagnóstico temprano para tomar la conducta médica apropiada.

La captación temprana de la embarazada en las consultas debe ser el objeto de una campaña de salud cuyo punto central es la información a la población sobre las ventajas que éstas ofrecen y los riesgos que se corren de no acudir oportunamente al profesional calificado.

Más allá de la importancia intrínseca del control basado en la clínica y en los exámenes paraclínicos, debemos tener en cuenta, particularmente, el valor incalculable de la ecografía como método paraclínico complementario y recalcar que debe ser realizado por personas expertas, capacitadas para detectar cualquier alteración en la anatomía fetal o que comprometa el bienestar futuro del producto de la gestación. Otro punto importante a destacar es que el abordaje multidisciplinario debe estar implicado en el tratamiento de los embarazos con alguna malformación congénita, ya sea compatible o no con la vida, pues la resolución del parto y la atención neonatal del recién nacido varían considerablemente dependiendo del diagnóstico acertado del obstetra tratante. Los niños afectados por patologías como la pentalogía de Cantrell, constituyen una minoría, pero como seres humanos tienen derecho a un tratamiento adecuado, dirigido a corregir el defecto y a evitar la muerte. Estos casos tienen altas probabilidades de morir, ya que la

insuficiencia respiratoria proveniente de la presión abdominal sobrevenida por la intervención quirúrgica o la falla de crecimiento pulmonar intrauterino, las infecciones, la necrosis del intestino, la disminución de la distensibilidad pulmonar, las alteraciones del sistema urinario por mala perfusión renal u oclusión intestinal secundaria a la formación de bridas, amén de los problemas intracardíacos que pueden estar presentes oscurecen su pronóstico (García et al. 2002). En este caso, la recién nacida murió a las cuatro horas de vida. Lamentablemente, por razones que desconocemos, no se hicieron estudios anatomopatológicos e histológicos, lo cual es de suma importancia para la confirmación del diagnóstico y su inclusión en alguna de las categorías existentes: Clase 1, diagnóstico exacto, con los cinco defectos presentes. Clase 2, diagnóstico probable, con cuatro defectos, incluidos los intracardíacos y anomalías en la pared abdominal. Clase 3. Diagnóstico incompleto, con combinación en los defectos (siempre acompañado de anomalías esterales) (Soria et al. 2004). En el caso presentado no se reportan anomalías intracardíacas, lo cual no asegura que no las hubiera, ya que comúnmente en la pentalogía de Cantrell se observan defectos auriculares, del tabique ventricular y la tetralogía de Fallot. El diagnóstico al nacer fue de pentalogía de Cantrell correspondiendo con la impresión diagnóstica obtenida por ecosonograma. Es recomendable la realización, en estos casos, de exámenes anatomopatológicos e histológicos y la determinación de la causa de la muerte a los fines de la elaboración del diagnóstico anatomopatológico e histológico y de generación de conocimientos que permitan la transferencia de tecnología.

## REFERENCIAS

- Bianchi DW, Crombleholme TM, D'Alton ME. 2000. Pentalogy of Cantrell. En: Bianchi DW (Ed.). Fethology. Diagnosis and management of the patient. McGraw-Hill. New York. 493-498
- Cantrell JR, Haller JA, Ravitch MM. 1958. A syndrome of congenital defects involving the abdominal wall, sternum, diaphragm, pericardium and heart. Surg Gynecol Obstet 107: 602-614.
- Carmi R, Boughmen JA. 1992. Pentalogy of Cantrell and associated midline anomalies: a possible ventral midline developmental field. Am J Med Genet. 42: 90-95
- Carmi R, Parvari R, Weinstein J. 1993. Mapping and X-linked gene for ventral midline defects (the TAS gene). Am J. Hum. Genet. 53 (suppl.): A984.
- Cordoni G, Schlindwein S, Granero L, Gonçalves LF. 1999. Pentalogy of Cantrell, early diagnosis a 9

weeks. En: Buyse ML (Ed.). Birth Defects Encyclopedia. Cambridge: Blackwell Scientific Publications.

Cortés H, Vélez JF. 2003. Diagnóstico ecográfico prenatal de la Pentalogía de Cantrell. Revista Colombiana de Obstetricia y Ginecología. 54: 13-16.

Craig SD, Gillieson MS, Cetrulo CL. 1992. Pentalogy of Cantrell. Fetus. 3: 7598-7601.

Fox JE, Gloster ES, Mirchandani R. 1988. Trisomy 18 with Cantrell pentalogy in a stillborn infant. Am J Med Genet. 31: 391-394.

García H, Gutiérrez MF, Chávez R, Villegas R et al. 2002. Morbilidad y mortalidad en recién nacidos con defectos de pared abdominal anterior (onfalocele y gastrosquisis). Gac Méd Méx. 138: 6: 519 -526.

Hsieh YY, Lee ChCh, Chang ChCh et al. 1998. Perinatal sonographic diagnosis of Cantrell's pentalogy with cystic hygroma in the first trimester. Journal of Clinical Ultrasound. 26: 8: 409-412.

Martin RA, Cunniff C, Erickson L et al. 1992. Pentalogy of Cantrell and ectopia cordis, a familial developmental field complex. Am J Med Genet. 42: 839-841.

Mendoza BP, Durán MA, Reséndiz MA. 2004. Síndrome de bandas amnióticas asociado a

malformaciones de la pentalogía de Cantrell Rev Mex Pediatr. 71: 6: 286-288

Paidas MJ, Crombleholme TM, Robertson FM. 1994. Prenatal diagnosis and management of fetus with an abdominal wall defect. Semin Perinatol 18:196.

Paritosh K, Alpa B, Ajita N et al. 2004. The Internet Journal of Radiology. 3: 2.

Quiroga HG. 2004. Ectopia cordis: Diagnóstico ecográfico en el segundo trimestre de la gestación. Rev. Chil. Obstet. Ginecol. 69: 5: 372-375.

Soria JA, Guzmán A, Hernández I et al. 2004. Presentación y discusión de un paciente con pentalogía de Cantrell Rev Cub Obstet Ginecol 30: 2.

Toyama WM. 1972. Combined congenital defects of the anterior abdominal wall, sternum, diaphragm, pericardium and heart: a case report and review of the syndrome. Pediatrics. 50: 778-792.

Varela P., Romanini V., Rojas J et al. 2005. Hendidura esternal total en un recién nacido y parcial en una niña de 4 años: 2 clinical cases. Rev. Chil Pediatr. 76: 2: 177-182.

Yadav P, Mukherjee S, Sikarwar JS et al. 2003. Case Report: Cantrell's pentalogy associated with encephalocele. A prenatal second trimester sonographic diagnosis. Ind. J Radiol Imag 13: 2: 145-146.